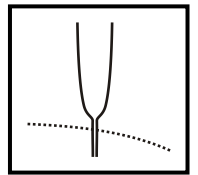


- Gewichtsverlust, Eckardt-Score → *siehe Internet*
- Retentionsösophagitis mit erhöhtem Karzinomrisiko (etwa 30-fach zur Normalbevölkerung)

- DD:**
- Ösophaguskarzinom, Kardiakarzinom (kurze Anamnese!, Endoskopie!)
 - Chagas-Krankheit mit Megaösophagus
 - Motilitätsstörungen der Speiseröhre [K22.4]
 - Diffuser Ösophagusspasmus: Neuromuskuläre Funktionsstörung unbekannter Ätiologie
KL.: Intermittierend auftretende krampfartige Schmerzen retrosternal (DD: KHK/Herzinfarkt)
Rö.: Unkoordinierte Kontraktionen im distalen Ösophagus
Manometrie: Simultane, verstärkte und langdauernde Ösophaguskontraktionen
 - Hyperkontraktiler Ösophagus (Nussknackerösophagus) [K22.4]: Manometrie: Qualitativ normale (= peristaltisch fortgeleitete) Ösophaguskontraktionen mit überhöhten Amplituden > 220 mmHg und Einzelamplituden > 200 mmHg. Verlängerte Kontraktionen > 5 Sek.
 - Hypertensiver unterer Ösophagussphinkter (UÖS)
Der UÖS zeigt eine isolierte Tonuserhöhung von > 45 mmHg bei regelrechter Schluckrelaxation
Th.: Versuch mit Nifedipin, Nitroglyzerin oder endoskopischer Botulinumtoxininjektion

- Di.:**
1. Anamnese / Klinik (Dysphagie seit Jahren → Karzinom: rel. kurze Anamnese)
 2. Manometrie und High-resolution-Manometrie (HRM):
 - Fehlende Erschlaffung des UÖS beim Schlucken mit erhöhtem Ruhedruck
 - Aperistaltik im distalen Ösophagus
 - Chicago-Klassifikation mit drei Subgruppen der Achalasie: Typ 1 = klassische amotile Achalasie, Typ 2 = panösophageale Kompression, Typ 3 = spasmodische Achalasie
 3. Ösophagoskopie mit Biopsien (obligat!): Ausschluss eines Karzinoms
 4. Röntgen-Breischluck des Ösophagus:
Spitz zulaufende Stenose im terminalen Ösophagus; prästenotisch weitgestellter atonischer Megaösophagus (Sektglasform, bird's beak)



- Th.:**
1. Pneumatische Ballondilatation. Langfristige Erfolgsquote ca. 60 %; ggf. Rezidivdilatationen
Ko.: Perforation (1 - 5 %) → Röntgen-Breischluck nach Dilatation
 2. Operative oder laparoskopische extramuköse Myotomie des UÖS (Gottstein-Heller-Op.). Evtl. Kombination mit Semifunduplicatio zur Prophylaxe einer postoperativ bedingten Refluxerkrankung
Die perorale endoskopische Myotomie (POEM) erfolgt in spezialisierten Zentren.
Ind: Therapiealternative zur Ballondilatation oder nach mehreren Dilatationen und nur kurzzeitigem Erfolg - Letalität < 0,3 %. Erfolgsquote: bis 90 %
 3. Endoskopische Injektion von Botulinumtoxin in den UÖS: Ähnlich effektiv wie Dilatation, aber kürzer wirksam. Daher nur Reservemethode.
- Anm.: 1. Eine Nifedipin-Therapie, die den Druck im UÖS senkt, hat schlechte Langzeitergebnisse.
2. Nach Dilatation, POEM oder Operation kann es zur Verschlussinsuffizienz des UÖS mit Refluxkrankheit (ca. 10 % d.F.) kommen.

Nachsorge: Regelmäßige Kontrollendoskopien alle 1 - 2 J. wegen des Ösophaguskarzinom-Risikos

GASTROÖSOPHAGEALE REFLUXKRANKHEIT [K21.9]

Internet-Infos: *DGVS-Leitlinie S2k (2014)*

Syn: GERD (gastroesophageal reflux disease), Refluxkrankheit

- Def:**
- Gastroösophagealer Reflux: Rückfluss von Mageninhalt in die Speiseröhre über einen insuffizienten Sphinkterschluss
 - Physiologischer Reflux: Gelegentlich bei Gesunden, z.B. nach fettreicher Mahlzeit und Weinkonsum
 - Gastroösophageale Refluxkrankheit: Gesundheitsrisiko und/oder Störung der Lebensqualität durch Reflux
 - Endoskopisch negative Refluxkrankheit (NERD = non-erosive reflux disease): Gehäufte Refluxbeschwerden ohne Nachweis einer Refluxösophagitis
 - Endoskopisch positive Refluxkrankheit = Refluxösophagitis (ERD = erosive reflux disease) [K21.0]: Refluxkrankheit mit makroskopischer oder histologischer Schleimhautentzündung

Ep.: Ca. 20 % der Bevölkerung der westlichen Industrieländer sind von GERD betroffen.
60 % der GERD-Patienten haben keine endoskopisch erkennbaren Läsionen (NERD).
40 % der GERD-Patienten haben endoskopisch erkennbare Läsionen (ERD) = Refluxösophagitis
Bis 5 % der GERD-Patienten entwickeln einen Barrett-Ösophagus [K22.7], m : w = 2 : 1

Ät.: 1. Primär: Insuffizienz des UÖS unklarer Genese (am häufigsten)
2. Sekundär bei bekannten Ursachen: Abdominelle Adipositas, bei fortgeschrittener Schwangerschaft (50 % aller Schwangeren, bes. häufig im letzten Trimenon), Op. bei Achalasie, Magen-
ausgangsstenose, Sklerodermie u.a.

Pg.: 1. Insuffiziente Antirefluxbarriere durch den UÖS:
Der UÖS bildet eine konstante Druckbarriere zwischen Magen und Ösophagus. Der Ruhe-
druck im UÖS ist normalerweise 10 - 25 mmHg höher als der intragastrale Druck. Nur wäh-
rend des Schluckens kommt es zu einer kurzen reflektorischen Erschlaffung des UÖS.

Manometrie bei Refluxkrankheit:

- Inadäquate Erschlaffungen des UÖS außerhalb der Schluckakte (am häufigsten)
- Zu niedriger Druck im UÖS und fehlende Druckbarriere durch den UÖS
- Abnorme Kontraktionsabläufe im unteren Ösophagus → dadurch verzögerte Säureclearance mit verlängerter Kontaktzeit des sauren Refluates im Ösophagus.

Eine axiale Hiatushernie spielt offenbar nur eine geringe Rolle, denn die Refluxkrankheit ist bei Menschen mit Hiatushernie nicht signifikant häufiger als bei Menschen ohne Hiatushernie. Weitere Faktoren: Insuffizienz der Zwerchfellschenkel, Übergewicht mit hohem intraabdominellen Fettanteil wegen Erhöhung des intrabdominellen Drucks, späte abendliche größere Mahlzeiten, Alkohol, Kaffeegenuss u.a. (siehe unten)

2. Aggressives Refluat: Die Schädigung der Ösophagasmukosa entsteht meist durch sauren Re-
flux (HCl), selten durch alkalischen Reflux (Galle) bei Zustand nach Gastrektomie.
3. Gestörte Selbstreinigung (Clearance) der Speiseröhre
4. Gestörte Magenentleerung

Merke: Hauptursachen für GERD sind Insuffizienz des UÖS und aggressives Refluat!

KL.:

- Sodbrennen (75 %) = brennende retrosternale Schmerzen ("heart-burn"), bes. im Liegen und nach Mahlzeiten
- Druckgefühl hinter dem Sternum und dem Proc. xiphoideus (DD: KHK/Herzinfarkt)
- Luftaufstoßen (60 %), Luftschlucken, Meteorismus, Flatulenz (geruchlos)
- Schluckbeschwerden (50 %)
- Regurgitation von Nahrungsresten (40 %)
- Epigastrische Schmerzen und Brennen (30 %)
- Salziger oder seifiger Geschmack im Mund nach Aufstoßen; evtl. Zahnschmelzschäden
- Übelkeit, Erbrechen
- Extraösophageale Manifestation der Refluxkrankheit:
 - Evtl. stenokardische Beschwerden (cardia-cardiale Reflexbahn) → DD: KHK (Verschwinden der Beschwerden unter Therapie mit Protonenpumpenhemmern!)
 - Evtl. Reizhusten (Refluxbronchitis) und Auslösen/Verstärken eines Asthma bronchiale, einer chronischen Bronchitis (Urs.: Mikroaspirationen und/oder refluxinduzierte Vagusreizung)
 - Evtl. Heiserkeit (posteriore Laryngitis) durch laryngo-pharyngealen Reflux = LPR, Globusgefühl
 - Evtl. nächtliche Schlafstörungen

Beachte: Die Beschwerden werden verstärkt durch Bücken, Pressen, Rückenlage, Anstren-
gung, Stress, bestimmte Nahrungsmittel und manche Arzneimittel (siehe unten).

Ko.:

- Ulzerationen, selten Blutung, selten Stenosierung des Ösophagus
- Nächtliche Aspiration von Mageninhalt
- Barrett-Ösophagus (sog. Barrett-Syndrom)

Umwandlung des Plattenepithels der terminalen Speiseröhre durch spezialisiertes Zylinderepithel (SCE) vom intestinalen Typ mit Becherzellen (= spezialisierte intestinale Metaplasie = SIM). Der Übergang (Z-Linie) der Epithelien weist sog. Schleimhautinseln oder -zungen auf, die nach proximal ziehen. Barrett-Ösophagus ist eine fakultative Präkanzerose mit Entwicklung intraepithelialer Neoplasien (IEN). Aus dem Barrett-Ösophagus kann sich ein Adenokarzinom (Barrett-Karzinom) entwickeln.

Krebsrisiko beim Long-Segment-Barrett (LSB) (Länge > 3 cm): ca. 0,22%/Patientenjahr. Krebsrisiko beim Short-Segment-Barrett (SSB) (Länge < 3 cm): ca. 10 x kleiner (0,03 %/ Patientenjahr). Geringstes Krebsrisiko bei nur mikroskopisch nachgewiesenem Barrett.

Risikofaktoren einer Progression zum Karzinom: Männliches Geschlecht und genetische Faktoren (positive Familienanamnese für das Barrett-Ca.), Alter > 50 J., Adipositas, langjährige häufige Refluxsymptome, Rauchen, Länge des Barrett und intraepitheliale Neoplasie (IEN).

- Potenzielle Entwicklung von GERD bis Barrett-Karzinom:
GERD → Gastrale Metaplasie → Intestinale Metaplasie → LG-IEN → HG-IEN → Adenokarzinom
- 1. Low grade IEN = Geringgradige Dysplasie = LG-IEN
- 2. High grade IEN = Hochgradige Dysplasie = HG-IEN
- Stenosierung des Ösophagus mit Schluckstörung

- DD:**
- Sekundäre Formen der Refluxkrankheit (siehe oben)
 - Ösophagitis
 - Ösophagusulzera durch Festkleben von Tabletten (z.B. Doxycyclin, Kalium, Eisen, NSAR, Bisphosphonate) → Pro: Tabletten stehend mit reichlich Flüssigkeit schlucken!
 - Andere Ösophaguserkrankungen, z.B. Karzinom, Divertikel, Achalasie, Motilitätsstörungen
 - Oberbaucherkrankungen (Ulkuskrankheit, Magenkarzinom)
 - Koronare Herzkrankheit
Anm.: Da beide Erkrankungen häufig sind, besteht auch die Möglichkeit einer Koinzidenz von Refluxkrankheit und KHK.
 - Funktionelle Dyspepsie (Ausschlussdiagnose - siehe dort)

- Di.:**
- Anamnese/Klinik/probatorische Therapie mit Protonenpumpenhemmern (PPI) kann zur Diagnose einer Refluxkrankheit führen.
 - Refluxösophagitis und Barrett-Dysplasien können nur durch Endoskopie mit Biopsien und Histologie diagnostiziert werden. Bei histologischem Nachweis einer IEN muss eine Zweitbefundung durch einen Referenzpathologen erfolgen.
 - Endoskopische Spezialmethoden: Magnifikationsendoskopie, Chromoendoskopie mit Essigsäure oder Methylenblau, virtuelle Chromoendoskopie (NBI / FICE), experimentell: Endomikroskopie („In-vivo-Histologie“)

Klassifikationssysteme der Refluxkrankheit:

MUSE-Klassifikation und Savary-Miller-Klassifikation werden nicht mehr empfohlen.

Los Angeles-Klassifikation: Einfach, international verbreitet, durch Leitlinie empfohlen

Stadium A: Nicht-konfluierende Erosionen < 5 mm Ø

Stadium B: Wie A, aber Erosionen ≥ 5 mm Ø

Stadium C: Konfluierende Erosionen bis < 75 % der Zirkumferenz

Stadium D: Konfluierende Erosionen ≥ 75 % der Zirkumferenz

Merke: Eine Korrelation zwischen Beschwerden und Endoskopiebefund besteht oft nicht. Bei etwa 6 % aller Gastroskopien finden sich Zeichen der Refluxösophagitis, ohne dass Symptome bestehen.

- 24 h-pH-Metrie mittels dünner nasaler Ösophagussonde: 24 h-Registrierung der Refluxzeiten von saurem Mageninhalt (pH ≤ 4). PPI 1 Woche vorher absetzen! Gesunde Personen zeigen nach Mitternacht keinen Reflux und postprandial nur kurze (5 Min.) Refluxepisoden. Bei Refluxkrankheit nachts Refluxepisoden. Messergebnis pathologisch, wenn Reflux tagsüber > 8 % oder nachts > 3 % der Messzeit. Korrelation der Refluxepisoden mit Symptomen. Symptome und Messungen gehen in den DeMeester-Score ein (*siehe Internet*).
- Oropharyngeale pH-Metrie: Nachweis eines laryngopharyngealen Refluxes
- Katheterfreie, kapselbasierte pH-Metrie (Bravo®-System) mit Registrierung über mehrere Tage: Wird vom Patienten besser toleriert; verlängerte Analysezeit möglich.

Th.: A) Konservativ (siehe auch Internet *S2k-Leitlinie*):

1. Allgemeinmaßnahmen haben bei leichter Refluxkrankheit einen positiven Effekt: Gewichtsnormalisierung, keine Mahlzeiten am späten Abend; nach dem Essen nicht sofort hinlegen; Meidung individuell unverträglicher Speisen und Getränke (z.B. süße Speisen, Weine, Tomatensoßen, Gurken), Nikotinkarenz, Reduktion des Alkoholkonsums. Bei nächtlichen Refluxbeschwerden, evtl. schräg gestelltes Kopfteil mit erhöhtem Oberkörper u.a.
2. Medikamente sind erforderlich bei Refluxösophagitis oder häufigen Beschwerden:
Protonenpumpeninhibitoren (PPI): Bei ausreichender Dosierung totale Säuresuppression → höchste und schnellste Heilungsraten (ca. 90 %) - Mittel der Wahl bei Refluxösophagitis

Merke: Die Refluxkrankheit ist eine Säurekrankheit bei Verschlussstörung des UÖS. Eine zu kurz durchgeführte und zu niedrig dosierte PPI-Therapie führt oft nicht zu ausreichendem Therapieerfolg und zu Unzufriedenheit der Patienten: Eine blockweise und ausreichend hoch dosierte Therapie ist zu empfehlen.

Auf der anderen Seite erhalten Patienten oft ohne hinreichende Indikation eine Langzeit(!)-Therapie mit PPI. Die NW und WW mit anderen Substanzen sind vielfältig und werden oft unterschätzt. Die PPI-Therapie senkt nicht das Karzinomrisiko!

Omeprazol, Pantoprazol, Lansoprazol (auch rezeptfrei erhältlich: OTC = over the counter)
Rabeprazol, Esomeprazol, Dexlansoprazol

Wi.: Dosisabhängig bis zu 100 %ige Säuresuppression durch irreversible Hemmung der H⁺/K⁺-ATPase. Nach Absetzen wird die Sekretionshemmung erst wieder durch die natürliche Regeneration der Belegzellen aufgehoben.

NW: Bei längerer Einnahme von PPI leicht erhöhtes Risiko für bakterielle Infektion der Atemwege und des Verdauungstraktes (einschl. Clostridioides difficile), bakterielle Fehlbesiedlung des Dünndarmes, Resorptionsstörung von Vitamin B12, Hypomagnesiämie, Interaktion mit anderen Medikamenten, beschleunigte Atrophieentwicklung bei unbehandelter HP-Gastritis.

WW: Wie bei Cimetidin Interferenz mit dem Leberenzym Cytochrom P450, dadurch verzögerter Abbau einiger Medikamente (nur bei hoher Dosierung).

Kl: Pantoprazol nicht mit Atazanavir kombinieren. Bei Schwangeren, Stillenden und Kindern gilt Omeprazol bei nicht ausreichender Wirksamkeit anderer Maßnahmen als sicher.

Dos: Äquipotente Standarddosen: Omeprazol, Rabeprazol, Esomeprazol: 20 mg/d
Lansoprazol, Dexlansoprazol: 30 mg/d
Pantoprazol: 40 mg/d

Therapieprinzipien:

1. Step-Down-Therapie = initial hohe PPI-Dosis (→ rasche Abheilung von Läsionen), danach als Erhaltungsdosis halbe therapeutische Dosis
2. Einnahme des PPI 30 Min. vor einer größeren Mahlzeit, bei Einnahme vor dem Zubettgehen wird Wirkungspotenzial verschont.
3. Therapiemodifikation: Wechsel auf anderen PPI, ggfs. zusätzlich Anwendung eines Alginate (z.B. Gaviscon Dual oder Sucralfat). Rezidive nach Therapiebeendigung in > 50 %: Bei häufigen Rezidiven Langzeit-Rezidivprophylaxe mit PPI empfohlen.

Bei nur gelegentlichen Rezidiven: Bedarfstherapie: „On demand-Therapie“

Ursachen einer Therapieresistenz:

- Magenentleerungsstörung (→ Gastroskopie), führt zur gastralen Inaktivierung der PPI, dann mikroverkapselte PPI einsetzen.
- Zollinger-Ellison-Syndrom (→ basaler Gastrinspiegel ↑; **Cave:** Vorher PPI absetzen, sofern vertretbar)
- Einnahme von NSAR
- Nächtlicher Säuredurchbruch; high volume reflux (→ 24 h pH-Metrie)
- Andere Krankheitsursache (Diagnostik überprüfen)

3. Andere Stoffe werden i.d.R. nur bei PPI-Unverträglichkeit angewendet:

• H₂-Rezeptorantagonisten (H₂-Blocker):

Cimetidin, Ranitidin, Famotidin: Schwächer wirksam als PPI

WW: Besonders bei Cimetidin Hemmung des enzymatischen Medikamentenabbaues in der Leber (Cytochrom P-450) → verstärkte/verlängerte Wirkung einiger Medikamente! H₂-Blocker können die Blutalkoholkonzentration erhöhen durch Hemmung der Alkoholdehydrogenase.

• Antazida:

Wi.: Schwache und kurzfristige Wirkung durch Neutralisation der Magensäure und Adsorption von Gallensäuren. Rezeptfrei zur Selbstmedikation. Ggf. zusätzlich zu PPI. Nur bei leichten und gel. Refluxbeschwerden ohne Ösophagitis möglich. Aluminiumhaltige Antazida werden nicht mehr empfohlen.

B) Operative oder laparoskopische Fundoplicatio nach Nissen:

Eine Fundusmanschette wird um den unteren Ösophagus geschlungen: Druckerhöhung im unteren Ösophagussphinkter.

Ind: OP-Indikation erfordert multiple Kriterien (siehe Internet *S2k-Leitlinie*): Langjährige Beschwerden, Nachweis einer Hernie, positive PPI-Response mit Symptomverschlechterung beim Auslassversuch u.a.m.

Operationsletalität: In guten Zentren < 0,5 %, gutes Operationsergebnis in ca. 85 % d.F.

Postfundoplicatio-Syndrom [K91.1]: Beschwerden nach Fundoplicatio:

1. Rezidivbeschwerden einer Refluxösophagitis
2. „Gas bloat syndrome“: Unverträglichkeit CO₂-haltiger Getränke mit Druckgefühl im mittleren/linken Oberbauch durch Luft im Magen oder Meteorismus, evtl. mit reflektorischen Herzbeschwerden (= Roemheld-Syndrom)

Urs: Falsche Operationsindikation, Operationstechnik, neu aufgetretene Erkrankung

C) Überwachungsstrategie beim Barrett-Ösophagus:

Hochauflösende Endoskopie mit Biopsie aller auffälligen Befunde und Quadrantenbiopsien alle 1 - 2 cm. Chromoendoskopie kann die Erkennbarkeit der Läsionen verbessern. IEN müs-

sen von 2 voneinander unabhängigen Pathologen festgestellt werden.
Endoskopische Prag-Klassifikation beim Barrett-Syndrom: Max. Längenausdehnung ab Kar-
 dia in cm (M); max. zirkumferenzielle Ausdehnung in cm (C); z.B. C5M9

IEN-Grad	
Keine IEN	Kontrolle nach 1 Jahr - bei unauffälligem Befund weitere Kontrolle alle 3 - 4 Jahre
Geringgradige (low grade) IEN = LGIEN	Nach Bestätigung durch Referenzpathologen endoskopische Resektion. Wenn endoskopisch nicht sichtbare IEN: Verlaufskontrolle nach 6 Monaten und dann jährlich
Hochgradige (high grade) IEN = HGIEN	Bei Bestätigung der HGIEN durch Referenzpathologen endoskopische Mukosaresektion (EMR) und nachfolgende Radiofrequenzablation des nichtdysplastischen Barrett-Ösophagus. Bei Infiltration der Submukosa durch ein Barrett-Karzinom Op.-Resektion

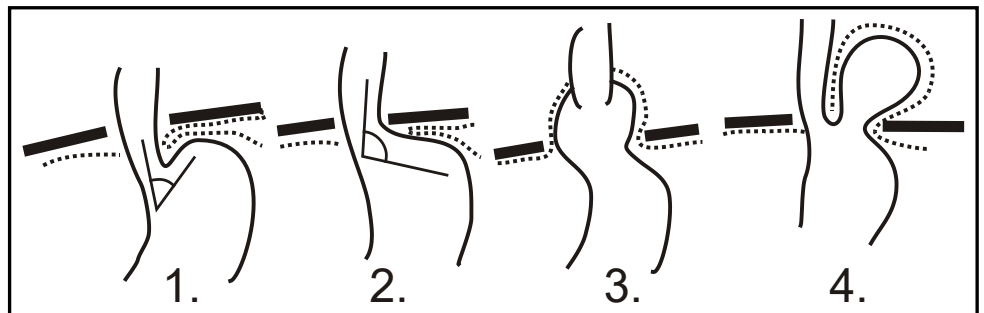
Die Radiofrequenzablation des Barrettepithels zeigt in Langzeitstudien eine hohe Rezidivrate.

Endoskopische Therapie beim Barrett-Ösophagus:

Die EMR (und ggfs. bei größeren Befunden die endoskopische Mukosaresektion = ESD) als endoskopisches Resektionsverfahren kann lokal die Barrett-Schleimhaut entfernen und gilt als Verfahren der Wahl bei IEN. Komplikationen können Strikturen sein, vor allem bei zirkulärer Anwendung. Eine Radiofrequenzablation kann auch großflächige Barrett-Epithelien entfernen. Nur im Einzelfall ist unter dem nachwachsenden Plattenepithel wieder Barrett-Epithel zu finden. Methode der Wahl bei Barrett-Epithel mit Dysplasie. Hier ist die Entwicklung eines Barrett-Karzinoms relativ groß.

HIATUSHERNIEN [K44.9]

1. Normalbefund
2. Kardiofundale Fehlanlage
3. Axiale Gleithernie
4. Paraösophageale Hernie
5. Mischform (keine Skizze)



- **Kardiofundale Fehlanlage** (geöffneter ösophagogastraler Übergang):
 Vorstufe des Gleitbruchs, wobei die Speiseröhre infolge Lockerung des Kardialbandapparates unter stumpfem His-Winkel (= ösophagogastraler Winkel) in den Magen mündet.
- **Gleitbrüche (axiale Hernie):**
 Mit 90 % d.F. die häufigste Hiatushernie: Verlagerung der Kardial- und des Magenfundus durch den Zwerchfellhiatus in den Thoraxraum unter Mitnahme des Peritoneums: Kardial oberhalb des Zwerchfells. Häufigkeit nimmt mit dem Alter und bei Adipositas zu: 50 % der Menschen > 50 J. haben eine Hiatusgleithernie.
- **Paraösophageale Hiatushernien:**
 Lage der Kardial- und Funktion des unteren Ösophagussphinkters normal. Ein Teil des Magens schiebt sich mit peritonealem Bruchsack neben die Speiseröhre in den Thorax.
 Extreme Variante: sog. Thoraxmagen (Upside-down-stomach).

- KL.:**
1. **Gleithernie:** Refluxbeschwerden liegen in der Größenordnung der übrigen Bevölkerung.
Merke: 90% der Hiatushernien bleiben asymptomatisch und sind Zufallsbefunde bei einer Gastroskopie.
 Der Oberrand einer axialen Hiatushernie kann als verengter Schatzki-Ring Ursache einer Bolusobstruktion durch ein Fleischstück werden (= Steakhouse-Syndrom)
 2. **Paraösophageale Hernie:**
 - **Asymptomatisches Stadium**
 - **Unkompliziertes Stadium:** Aufstoßen, Druckgefühl in der Herzgegend, bes. nach dem Essen
 - **Komplikationsstadium:** Passagestörung, Inkarceration, Erosionen oder Ulcera am Schnürring (Cameron-Läsionen), chronische Blutungsanämie

Di.: Endoskopie, in Zweifelsfällen ggf. CT-Thorax